Aus dem Pathologisch-anatomischen Institut der Universität Marburg
Direktor: Professor Dr. Versé

Ueber extra- und intracerebrale Blutungen nach Ruptur von Aneurysmen der Basisarterien unter besonderer Berücksichtigung der formalen Genese der Hirnarterienaneurysmen

(mit 13 Zeichnungen im Text)

Inaugural-Dissertation

zur Erlangung der Doktorwürde in der gesamten Medizin der Hohen Medizinischen Fakultät der Philipps-Universität zu Marburg

vorgelegt von

Lieselotte Grasnick

aus Bentschen

Marburg-Lahn 1936

Universitäts-Buchdruckerei Joh. Aug. Koch (Dr. C. Hitzeroth)

Angenommen von der Medizinischen Fakultät der Universität Marburg
am 16. Dezember 1936

Referent: Professor Dr. Versé.

Gedruckt mit Genehmigung der Fakultät

R. UNIV.
BIBLIOTHEEK
LEIDEN

Gliederung.

Einleitung:

Statistische Angaben

1. Häufigkeit und Lokalisation der Hirnbasisaneurysmen
2. Zusammenhang zwischen Aneurysma, Geschlecht und Lebensalter

Erster Hauptteil:

1. Ätiologie der Hirnbasisaneurysmen
2. Mitteilung von 9 eigenen Beobachtungen

Zweiter Hauptteil:

Untersuchungen über die Wandstrukturen unverändert erscheinender Gehirnarterien (A. communicans ant. und Aa. cerebri antt.)

1. Histologische Beschreibung der Schnittserien von 23 Fällen
2. Auswertung der Untersuchungsergebnisse

Schluß:

Beziehungen zwischen Aneurysmen und kongenitalen Gefäßwandschwächen

Digitized by the Internet Archive
in 2026

https://archive.org/details/IA41554421_0142

Die Diagnose der Gehirnarterienaneurysmen bereitet im allgemeinen große Schwierigkeiten, vor allem deswegen, weil sie infolge ihrer Lage in der knöchernen Schädelkapsel einer genauen Untersuchung schwer zugängig sind. Da die Aneurysmen mit zunehmender Vergrößerung Erscheinungen einer Hirngeschwulst machen, wird in vielen Fällen die Diagnose „Tumor" gestellt werden. Nach Wichern liegt die Ursache der Häufigkeit der Fehldiagnosen darin, daß zunächst an das Vorhandensein eines Aneurysma nicht gedacht wird. Er schreibt weiter, daß durch kasuistische Mitteilungen die Aufmerksamkeit der Ärzte immer wieder auf diese Erkrankungsform gelenkt werden müßte.

Bei Durchsicht der Literatur kommt man zu dem Ergebnis, daß Aneurysmen der Hirnarterien relativ häufig auftreten. Nach einer Statistik von Benda werden Aneurymen am häufigsten in der Aorta gefunden, am zweithäufigsten in der A. poplitea, an dritter Stelle stehen die Hirnbasisarterien. Bei Durchsicht von 3683 Sektionsprotokollen des Pathologischen Institutes der Universität Marburg von den Jahren 1924—1936 fand ich neun Fälle von Aneurysmen der Basalarterien des Gehirns, also 0,2 Prozent der Gesamtfälle. Hierin stimme ich mit Löwenhardt überein, der die gleiche Prozentzahl angibt, während Wallesch in Prag bei 49 449 Sektionen 0,1 Prozent errechnete.

Prädilektionssitz ist nach Lebert und Krey die A. basilaris, dann folgen die A. cerebri media und die A. carotis interna. Nach Wichern, Nonne und Luce kommen Aneurysmen am häufigsten an der A. carotis interna, A. cerebri media und A. basilaris vor. Unter den Fällen aus der Literatur findet man $^1/_3$ der Aneurysmen an der A. cerebri media, $^1/_8$ an der A. basilaris, und an dritter Stelle stehen die der A. communicans anterior. Busse gibt ebenfalls an, daß die A. cerebri media den Prädilektionssitz für Aneurysmen darstellt, „häufiger aber finden sich derartige Aussackungen und Quellen für spontane tödliche Blutungen an einer anderen Stelle, die bisher wenig, jedenfalls keineswegs ihrer Bedeutung entsprechend gewürdigt und beachtet worden ist. Die Prädilektionsstelle für tödliche, manchmal in mehreren Schüben auftretende Blutungen sitzt nicht an der A. fossae Sylvii, sondern an der A. communicans anterior". Bei den neun Fällen aus dem Marburger Pathologischen Institut, die in den letzten 12 Jahren unter 3683 Sektionen beobachtet wurden, sind sechs Aneurysmen an der A. communicans anterior und zwei an der A. cerebri media lokalisiert; ein Aneurysma findet sich an der A. cerebri anterior.

Was die Verteilung auf die Geschlechter betrifft, so gehen die Ansichten der Autoren ebenfalls erheblich auseinander. Während Kerppola bei Durchsicht der Literatur eine fast gleichmäßige Verteilung auf beide Geschlechter fand mit einem geringen Überwiegen des männlichen Geschlechtes, geben Hey, v. Hofmann, Wallesch, Wichern und Busse an, daß Aneurysmen bei Frauen häufiger vorkommen als bei Männern. Nach Lebert ist das Verhältnis Männer : Frauen = 2,5 : 1, nach Oppe 3 : 1. Unter meinen neun Fällen finden sich sieben Männer und zwei Frauen, also ein Verhältnis von 3,5 : 1.

Berücksichtigt man das Alter der Patienten, so findet man die Aneurysmen am häufigsten in den mittleren Lebensjahren, was wohl auf die dann beginnende Arteriosklerose zurückzuführen ist, wie überhaupt die Arteriosklerose als die häufigste Ursache der Aneurysmenbildung angesehen wird. Ebenso oft aber sind, wie Lebert und Krey angeben, Aneurysmen bei jungen Menschen anzutreffen. Unter den hiesigen neun Fällen finden sich die Aneurysmen gleichmäßig auf das jugendliche und mittlere Lebensalter verteilt. Es sind folgende Alter angegeben: 20, 21, 24, 28, 40, 45, 53, 59, 61 Jahre.

Im Mittelpunkt des Interesses steht seit langer Zeit die Frage nach der Ursache der Aneurysmenbildung. Da sich aber an der sekundär veränderten Aneurysmawand die Entstehung in den meisten Fällen nicht nachweisen läßt, ist man darauf angewiesen, aus der Anamnese, dem makroskopischen und histologischen Befund der übrigen Basisarterien Schlußfolgerungen zu ziehen.

Unzweifelhaft die häufigste Ursache ist die Arteriosklerose. Berger gibt an, daß 75 Prozent aller Hirnbasisaneurysmen auf dieser Grundlage entstehen. Gegner dieser Theorie wiesen darauf hin, daß gerade starrwandige, verhärtete Gefäße eine größere Widerstandskraft gegen den Blutdruck haben müßten als gesunde Arterien, und daß infolgedessen die Arterioklerose als Ursache der Aneurysmenbildung nicht in Frage käme. Thoma und Kaefer griffen daher zum Experiment und stellten fest, daß die Widerstandskraft hochgradig arteriosklerotischer Gefäße den gesunden gegenüber erhöht ist, daß aber zur Zeit der ersten, nur mikroskopisch nachweisbaren arteriosklerotischen Veränderungen die Widerstandskraft herabgesetzt ist. Zu diesem Zeitpunkt besteht also für die Ausbildung von Aneurysmen die größte Möglichkeit.

Eine weitere Ursache bilden alle Entzündungsprozesse der Arterienwand, besonders der Media, die ausheilen können, aber ein in der Resistenz minderwertiges Gewebe zurücklassen und so zur Ausweitung des Arterienrohres führen können, falls nicht bereits vorher, zur Zeit der Entzündung selbst, ein Aneurysma ent-

standen ist. Zu dieser Gruppe gehören die syphilitischen und die auf dem Wege der Embolie entstandenen Aneurysmen.

Ein weiteres wichtiges, aber sehr umstrittenes Moment spielt das Trauma. Vertreter dieser Theorie sind Saathoff, Eppinger, Lebert, v. Hofmann. Der Zusammenhang zwischen Aneurysma und Trauma spielt besonders in der Unfallbegutachtung eine große Rolle; handelt es sich hier doch um die Frage, ob das Aneurysma Folge oder Ursache eines Unfalles ist. Weiter möchte ich auf diesen Punkt nicht eingehen. Ich komme daher zum Schluß der theoretischen Ausführungen zu der letzten Gruppe der Aneurysmen, die man als „kongenitale" bezeichnet. Man versteht darunter Aneurysmen, für deren Entstehung keine der oben angeführten Ursachen gefunden wird, weder Arteriosklerose, noch Trauma, Lues oder sonstige entzündliche Veränderungen, sondern die auf Grund mangelhaft ausgebildeter Gefäßwände, sogenannter Hypoplasien, entstehen. Es handelt sich hier um eine konstitutionelle Minderwertigkeit der Arterienwand. „Kongenital" ist nicht das Aneurysma, wohl aber die dazu disponierende Veränderung der Arterienwand. Man muß daher Thoma zustimmen, wenn er die Bezeichnung „kongenital" lediglich für die Aneurysmen reserviert haben will, die tatsächlich bei Neugeborenen vorkommen. Eine Zusammenfassung, worin diese Hypoplasien bestehen, bringt Binswanger. Einmal kann es sich um spärliche Ausbildung und von der Norm abweichende chemische Eigenschaften des Elastins (unzulängliche Leistungsfähigkeit) handeln, zum anderen um geringe Anzahl und ungleichen Umfang der Muskelbündel der Media. Hier möchte ich noch die von Forbus gefundenen Mediadefekte anreihen. Auf die Hypoplasien, besonders der A. communicans anterior, soll später eingegangen werden.

Zunächst bringe ich Auszüge aus den Sektionsprotokollen der neun Aneurysmafälle. Von fünf Fällen führte ich an insgesamt 16 Hirnbasisgefäßen histologische Untersuchungen aus. Die Einbettung erfolgte in Paraffin und Gelatine. Die Schnitte wurden mit Hämatoxylin-Eosin, Sudan III, nach van Gieson und mit der Weigert-Elastica-Methode gefärbt. An Hand von 400 selbst angefertigten Serienschnitten wurde die Wandbeschaffenheit der bereits erwähnten 16 Gefäße untersucht, um die durch Anamnese und makroskopischen Befund festgestellte Entstehungsursache der Aneurysmen histologisch zu erhärten. Die Untersuchungsergebnisse werden am Schluß der betreffenden Protokolle hinzugefügt.

Fall 1: S. 147/24, Frau E. K., 53 Jahre.

Krankengeschichte nicht vorhanden.

Klinische Diagnose:

Chronische Nephritis, Arteriosklerose, Uraemie. Herderkrankung in der Ponsgegend.

Pathologisch-anatomische Diagnose:

Atherosklerosis gravis aortae et arteriarum peripheriarum, praecipue arteriarum coronariarum cordis et arteriarum baseos cerebri. Aneurysma arteriae communicantis anterioris ruptum. Haemorrhagia ampla leptomeningum baseos cerebri et ventriculorum cerebri. Arteriosklerosis cerebri. Cystides apoplecticae veteriores multiplices cerebri. Nephrocirrhosis arteriosklerotica. Hypertrophia ventriculi sinistri cordis. Tuberculosis nodosa circumscripta apicis pulmonis sinistri. Emphysema pulmonum. Ulcus parvum oesophagi. Gastroptosis. Peritonitis chronica circumscripta.

Aus dem Sektionsprotokoll:

Schädeldach symmetrisch, etwas rauhe Innenfläche. Zwischen den Hirnhäuten keine pathologischen Verwachsungen. Die weichen Häute sind glatt und spiegelnd. Die Gyri sind an der Convexität beiderseits etwas abgeflacht, die Furchen verstrichen. Nach Aufmeißeln des Atlas zeigt sich, daß die Tonsillen des Kleinhirns nicht durch das Foramen occipitale herabgedrängt sind, dagegen findet sich in den Maschen der weichen Häute der Medulla oblongata ein flacher Bluterguß.

Bei Herausnahme des Gehirns findet sich an der Hirnbasis zwischen den weichen Häuten ein ausgedehnter Erguß geronnenen Blutes, der sich von der Medulla oblongata über den Pons nach der Gegend des Chiasma opticum erstreckt und entlang den Gefäßen weiterkriecht, so namentlich beiderseits in der Fossa Sylvii. Die Arterien an der Hirnbasis zeigen sehr reichlich gelbliche Einlagerungen in ihrer Wandung, sie sind geschlängelt und starr. Auch die kleinen Abzweigungen dieser Arterien zeigen reichlich gelbliche Einlagerungen in ihrer Wandung. Am Abgang der A. communicans anterior vor der rechten A. cerebri anterior findet sich eine breite, zipfelmützenförmige, etwa 3 mm lange und 2 mm breite Ausbuchtung der Arterienwand. Spritzt man in die rechte A. cerebri anterior Wasser ein, so quillt dieses aus der eben erwähnten Ausbuchtung hervor. Die Seitenventrikel sind prall mit geronnenem Blut gefüllt, ebenso der 3. und 4. Ventrikel. Das geronnene Blut haftet besonders fest am unteren Boden und an der rechten Seitenwand des rechten Vorderhorns. Hier ist die Gehirnmasse deutlich erweicht. Die geronnenen Blutmassen stehen hier mit den geronnenen Blutmassen an der Hirnbasis in Verbindung. Außerdem finden sich in den großen Ganglien beiderseits zahlreiche bis bohnengroße, mit bräunlichen Massen gefüllte, unregelmäßig begrenzte Höhlen, die offenbar verschiedenen Alters sind. Auch im Dach der Seitenventrikel finden sich mehrere cavernenartige, mit bräunlichen Massen gefüllte Ausbuchtungen. Ferner zeigt sich in der rechten Großhirnhemisphaere eine spaltförmige, mit bräunlichen Massen gefüllte Höhle an der Grenze zwischen Mark und Rinde. Hirngewicht: 1400 g.

Da das Gehirn nicht aufgehoben worden ist, konnten histologische Untersuchungen der Hirnbasisgefäße nicht ausgeführt werden.

Fall 2: S. 2/32, Frau A. B., 61 Jahre.

Krankengeschichte nicht vorhanden.

Klinische Diagnose:

Apoplektischer Insult, geplatztes Hirnaneurysma?

Pathologisch-anatomische Diagnose:

Atherosklerosis arteriarum baseos cerebri; aneurysma parvum ruptum arteriae communicantis anterioris cerebri.

Haemorrhagia intrapialis circumscripta ibidem et regionis circum chiasma opticum. Contenta sanguinea in ventriculis I, II, III.

Sektionsprotokoll:

Schädeldach längsoval, nicht sonderlich dick. Im Sinus longitudinalis und den vorderen Abschnitten kein Inhalt, in den hinteren etwas flüssiges bezw. geronnenes Blut. Die Dura ist an der Innenfläche glatt und spiegelnd. Die Pia ist an der Convexität überall zart und durchsichtig. Die Gefäße sind ziemlich stark blutgefüllt; das Blut ist ziemlich flüssig. An der Basis des Gehirns findet sich um das Chiasma opticum herum eine blutige Durchtränkung der Piamaschen. Die Gefäße klaffen sehr stark, vor allem die A. cerebri media. Die Wandungen sind ziemlich starr und offensichtlich von reichlichen Fettmassen durchsetzt. Durch das Gehirn wird ein großer Horizontalschnitt gelegt; man sieht, daß sowohl die beiden Seitenventrikel wie auch der dritte Ventrikel von dicken, geronnenen, blauschwärzlich gefärbten Blutmassen eingenommen sind. In der Gehirnsubstanz selbst finden sich keine Blutungen. Das Gehirngewebe ist neben dem Vorderhorn des rechten Seitenventrikels und zwar in den balkenwärts gelegenen Abschnitten etwas erweicht. Die Ventrikel selbst sind ziemlich weit. Die Gehirnsubstanz ist ödematös. Gehirngewicht: 1400 g. An der Basis werden die Gefäße, vor allem die im Bereich der A. cerebri anterior auspräpariert. Dabei zeigt es sich, daß an der A. communicans anterior ein kleiner, eben erbsengroßer geronnener Bluttropf anhaftet, der offensichtlich in einem geplatzten Aneurysma sitzt.

Histologischer Befund:

A. carotis interna dextra: In einem Bezirk, der etwa ein Drittel des Gefäßumfanges einnimmt, besteht eine wulstige Intimaverdickung. In der verdickten Intima und in den angrenzenden Teilen der Elastica interna finden sich großtropfige Fettstoffablagerungen; man hat den Eindruck einer atheromatösen Zerfallsmasse. Im Polarisationsmikroskop erkennt man nur einige Cholesterinkristalle. Dieselben Veränderungen, wenn auch in geringerem Maße, sind in der A. vertebralis sinistra vorhanden. An der A. cerebri anterior finden sich keinerlei Veränderungen.

In beiden Fällen handelt es sich um ein Aneurysma der A. communicans anterior, das rupturiert ist und zu erheblichen Blutungen in die Hirnhäute und in die Hirnsubstanz mit Durchbruch in die Ventrikel führte. An den Hirnbasisarterien und beim Fall 1 auch an den verschiedensten Körperarterien fand sich eine schwere Arteriosklerose, die beim Fall 2 auch mikroskopisch nachgewiesen werden konnte. Als Ursache der Aneurysmabildung sind hier wohl in beiden Fällen arteriosklerotische Gefäßwandveränderungen anzusprechen, zumal sich für eine andere Ätiologie keine Anhaltspunkte finden. Rupturbegünstigend wirkte im Fall 1 die durch die Schrumpfniere bedingte Hypertonie.

Wie schwer es aber unter Umständen sein kann, die Entstehungsursache eines Aneurysma anzugeben, zeigt folgender Fall:

Fall 3: S. 115/28, J. F., Schriftsetzer, 59 Jahre.

Krankengeschichte:

Vor Jahren 3—4mal Bleivergiftung gehabt. 1927 Cholecystitis. Am 8. 5. 1928 abends Kopfschmerzen. Plötzliches Durcheinanderreden, Bewußtseinsverlust. Auf dem Transport in die medizinische Klinik Zuckungen. Patient wurde gänzlich benommen eingeliefert und hat während des Aufenthaltes dort nie ganz klares Bewußtsein gehabt. Bei der Einweisung Nackensteifigkeit. Enge Pupillen, die nicht reagieren und etwas entrundet sind. Herz perkutorisch nicht vergrößert, leise Töne. Akzentuierter 2. Aortenton. Blutdruck 180/100 mm Hg. Schlechte Zähne, kein Bleisaum. Blickrichtung ziemlich fixiert nach links. Vorderarmreflexe rechts und links lebhaft. Hypertonie beider Arme. Reflexe an beiden Beinen eben auslösbar. Gleich nach der Einweisung 250 ccm Aderlaß. Am 9. 5. reagiert Patient auf Anruf. Occipitalpunktion: Druck nicht erhöht. Liquor ist blutig. Nachdem sich das Blut abgesetzt hat, ist der darüber bleibende Liquor gelblich gefärbt. Am 9. 5. abends etwas Erholung, schluckt wieder, ist nicht mehr so benommen. Am 10. 5. spricht Patient auch wieder spontan. Ueber beiden Lungen bronchitische Geräusche. Komplementreaktion im Blut und im Liquor negativ. Am 13. 5. abends wieder mehr benommen. Höhere Temperaturen (38.5). Nasenflügelatmen. Am 14. 5. früh vollkommen benommen. Unter zunehmender Benommenheit, Cyanose und Atemnot erfolgt trotz Cardiazolinjektion der Exitus.

Klinische Diagnose:

Arteriosklerose, Hypertonie, Hirnblutung mit Einbruch in die Ventrikel.

Pathologisch-anatomische Diagnose:

Ruptura aneurysmatis arteriae communicantis anterioris cerebri. Haemorrhagia diffusa subarachnoidealis baseos et convexitatis cerebri. Aortitis syphilitica. Atherosklerosis et atheromatosis aortae. Nephrocirrhosis arterio-arteriolosklerotica. Arteriosklerosis lienis. Hypertrophia et dilatatio ventriculi sinistri cordis. Haemorrhagiae subendocardiales. Atrophia fusca myocardii et hepatis. Atrophia senilis lienis. Atheromatosis valvulae mitralis et valvularum aorticarum. Bronchopneumonia loborum inferiorum. Bronchitis et tracheitis catarrhalis gravis. Hypertrophia muscularis trabecularis vesicae urinariae. Atrophia testis dextri.

Sektionsprotokoll.

Schädeldach längsoval, von normaler Dicke, Gefäßfurchen an der Innenseite deutlich ausgebildet. Die Dura liegt den weichen Hirnhäuten locker auf; die weichen Häute sind ausgedehnt blutig infiltriert. Die Windungen des Gehirns sind stellenweise noch zu sehen. Gehirngewicht: 1420 g. An der A. communicans anterior findet sich eine erbsengroße, sackartige Ausweitung der Gefäßwandung, die rupturiert ist. Im übrigen sind die Hirnbasisgefäße zart und makroskopisch nicht verändert.

Das Gehirn wurde in toto als Sammlungspräparat aufgehoben. Blutungseinbrüche sind von außen nicht festzustellen.

Histologischer Befund:

A. vertebralis sinistra et dextra: In der erheblich verdickten Intima und in den angrenzenden Abschnitten der Elastica interna finden sich diffuse feintropfige Fetteinlagerungen. Im Polarisationsmikroskop sind einige Cholesterinkristalle zu erkennen.

Zweifelsohne bestehen hier zwei Faktoren, die zur Bildung des Aneurysma geführt haben können; einmal die Arteriosklerose, zum anderen die syphilitische Infektion, die wahrscheinlich vor Jahren spezifisch behandelt wurde, denn sie läßt sich nur noch pathologisch-anatomisch an der Aorta feststellen, während WaR im Blut und Liquor negativ sind. Eine Entscheidung, welche von den beiden Gefäßerkrankungen außer anderen Ursachen bei der Aneurysmabildung beteiligt war, ist nicht zu treffen. Aus Gründen der Erhaltung des Präparates konnten histologische Untersuchungen von Basisarterien nicht ausgeführt werden. Rupturbegünstigend wirkte auch hier wie im Fall 1 die durch die Schrumpfniere bedingte Hypertonie.

Fall 4: S. 169/34, C. B., Schriftsetzer, 40 Jahre.

Krankengeschichte:

Patient war im Krieg verschüttet und durch einen Granatsplitter an der rechten Stirnseite verletzt worden. Sonst immer gesund. Keine Kinder. Am 22. 8. 34 bekam er aus vollem Wohlbefinden heraus Krämpfe. Er war dabei bewußtlos. Kam nach einigen Tagen mit Meningismus zur Aufnahme, erholte sich hier gut. Am 22. 9. 34 abends plötzlich ein gleicher Anfall. Bewußtlosigkeit bis zum Exitus. Lumbalpunktion ergab rein blutigen Liquor. Am 24. 9. 34 Trachealrasseln. Fieberanstieg, Bronchopneumonie. Exitus am 25. 9. 34. WaR im Liquor positiv.

Klinische Diagnose:

Pachymeningitis luetica.

Pathologisch-anatomische Diagnose:

Aneurysma parvum arteriae communicantis anterioris cerebri. Haemorrhagia diffusa in substantiam lobi frontalis hemisphaerii sinistri. Sanguis liquidus in ventriculis cerebri. Oedema cerebri. Haemorrhagiae nonnullae subpleurales. Oedema et emphysema pulmonum. Varicocele funiculi spermatici.

Sektionsprotokoll:

Nach Entfernung der Kopfschwarte findet sich 7 cm oberhalb des lateralen rechten Supraorbitalrandes eine 1,5 cm messende strichförmige leichte Eindellung der Lamina externa des Schädeldaches. Schädeldach längsoval. Das Os occipitale springt stufenförmig vor. Knochen mitteldick. Innenfläche glatt. Die Dura ist stark gespannt, ihre Innenfläche ist glatt. Bei Herausnahme des Gehirns findet sich in der vorderen linken Schädelgrube etwas geronnenes Blut. Die Hirnwindungen sind abgeflacht, ihre Furchen verstrichen. Hirngewicht: 1760 g. Das Stirnhirn der linken Hemisphaere ist vergrößert, palpatorisch fühlt sich die Hirnsubstanz sehr weich an. Nach Fixierung und Präparierung erkennt man an der A. communicans anterior ungefähr an der Einmündung in die linke A. cerebri anterior ein etwa linsengroßes Aneurysma. Von hier aus ist eine Blutung in die Hirnsubstanz des linken Stirnpols erfolgt. In Höhe des Aneurysma klafft an der Unterfläche des Gehirns ein zirka 2 cm langer Riß; man gelangt weit in die Tiefe, die mit geronnenen Blutmassen ausgefüllt ist. Auf einem großen Horizontalschnitt zeigt sich eine Verbreiterung des linken Stirnpols bis über die Mittellinie und somit eine Verkleinerung und Kompression des rechten Stirnpols hervorgerufen durch einen zirka 5 : 2,5 cm messenden Blutungsherd in der Mitte des Lobus frontalis. Weiterhin hat eine Kompression des

Vorderhorns des linken Seitenventrikels stattgefunden mit Durchbruch in denselben und Blutung in den dritten und die Seitenventrikel.

Histologischer Befund:

A. vertebralis sinistra: Die Intima ist in ihrer Gesamtheit erheblich verdickt. In der Intima und an der Elastica interna finden sich stellenweise feintropfige Fettstoffablagerungen; hier ist die Elastica in einzelne feine Lamellen aufgespalten. Im Polarisationsmikroskop erkennt man einige Cholesterinkristalle; im übrigen handelt es sich um Neutralfette. An anderen Stellen finden sich im Bereich der Elastica interna mit Haematoxylin-Eosin blaugefärbte strukturlose Massen, die teils plattenförmig, teils knotig gebaut sind und sich mit der Kossa'schen Reaktion als Verkalkungsherde erweisen. Diese reichen nur wenig in die Intima hinein, dringen aber tiefer in die Media vor.

A. carotis interna dextra: Auf einer Strecke, die etwa ein Viertel des Gefäßumfanges einnimmt, besteht eine Intimaverdickung und eine feintropfige Fettstoffablagerung in Intima und Elastica interna. Letztere ist in einzelne Lamellen aufgespalten. Auch hier handelt es sich in der Hauptsache um Ablagerungen von Neutralfetten.

In Schnitten von der A. basilaris ist an einer umschriebenen Stelle eine ganz geringe Fettstoffablagerung an der Elastica interna zu erkennen.

Der positive Ausfall der WaR im Liquor, die vorwiegend fibröse Verdickung der Intima mit Aufspaltung der Elastica weisen mit Wahrscheinlichkeit auf eine ursprünglich syphilitische Gefäßerkrankung hin, an die sich arteriosklerotische Veränderungen sekundär angeschlossen haben, so daß man auch bei der Entstehung des Aneurysma diese Grundlage in Betracht ziehen muß.

Fall 5: S. 151/25, H. S., Arbeiter, 21 Jahre.

Krankengeschichte:

1917 Schmerzen in der linken Seite. Mitte März 1925 Schmerzen unter dem linken Rippenbogen, Herzklopfen, Fieber, Nachtschweiße. 30. 3. 25 Aufnahme in die Klinik. Lungen o. B. Am Herz bilden sich langsam die Erscheinungen einer Aorteninsuffizienz aus. Herzaktion beschleunigt. Blutdruck 120 mm Hg.-Pulsus celer. Außerdem mäßige sekundäre Anaemie. Ziemlich großer derber Milztumor. Embolische Herdnephritis. Dauernd septisches Fieber. Seit einer Woche Venenthrombose am linken Unterschenkel. In der Nacht zum 25. 5. Hirnembolie. Exitus am 25. 5.

Klinische Diagnose:

Endocarditis lenta, Thrombose des linken Unterschenkels. Aorteninsuffizienz, Hirnembolie.

Pathologisch-anatomische Diagnose:

Endocarditis chronica valvularum aorticarum fibrosa cum concretione valvularum sinistrae et dextrae. Aneurysma parvum valvularum ibidem perforatum. Endocarditis chronica et recentior septica valvularum aorticarum, praecipue posterioris et cuspidis anterioris valvulae mitralis. Insufficientia valvularum aorticarum. Dilatatio et hypertrophia ventriculi sinistri cordis. Pericarditis chronica partialis. Glomerulonephritis. Aneurysma embolicum arteriae cerebri mediae dextrae perforatum. Haemorrhagia in lobum frontalem dextrum cerebri. Contenta sanguinolenta ventriculorum cerebri. Oedema cerebri. Intumescentia lienis et hepatis. Anaemia universalis.

Sektionsprotokoll:

Schädeldach breitoval, ziemlich symmetrisch. Nähte deutlich erkennbar. An der Innenfläche deutliche Gefäßfurchen. Im Sinus longitudinalis geronnenes Blut. Die Dura ist gespannt. Auf der rechten Seite schimmern die weichen Häute blutig infiltriert durch, im übrigen sind die darunter liegenden Teile gut erkennbar. Beim Abziehen der Dura zeigt sich, daß auf der rechten Seite die Windungen ziemlich abgeplattet sind, ebenso auch die oberflächlichen Venen. Im Stirnhirn sind die weichen Häute von Blutungen durchsetzt, auf der linken Seite ist die Abplattung nicht so ausgesprochen. Die Sinus an der Basis sind mit geronnenem Blut gefüllt, frei von Thromben. Die Ausdehnung an der rechten Hemisphaere betrifft vorwiegend den Stirnlappen. Die A. cerebri anterior ist frei, ebenso die linke A. cerebri media in ihrem Stamm. Beim Ablösen des rechten Schläfenlappens zeigt es sich, daß auch die Insel stark ausgedehnt ist, auch in den Verzweigungen der A. fossae Sylvii sind zunächst oberflächlich keine Veränderungen zu finden. An einem der Hauptäste gleich nach der Teilung findet sich dagegen eine mit Thrombusmassen ausgefüllte Ausbuchtung des Gefäßes, die geplatzt und in die Gehirnsubstanz hinein durchgebrochen ist.

Fall 6: S. 217/25, W. P., Arbeiter, 45 Jahre.

Krankengeschichte:

1923 Gelenkrheumatismus. Nachher Herzbeschwerden. Patient hat mehrmals einen Ausschlag an den Unterschenkeln gehabt, der als Purpura haemorrhagica aufgefaßt wurde. Haemorrhagische Nephritis. Am Herzen findet sich ein systolisches Geräusch. Am 7. 8. Hirnembolie, Bewußtlosigkeit, motorische Reizerscheinungen in beiden Armen bis zum Exitus.

Klinische Diagnose:

Endocarditis lenta (chronische Sepsis).

Pathologisch-anatomische Diagnose:

Thromboendocarditis ulcerosa lenta valvulae mitralis et valvularum aorticarum. Aneurysma embolicum arteriae cerebri anterioris sinistrae. Haemorrhagia magna in lobo frontali sinistro cum perforatione in ventriculum sinistrum. Contenta sanguinolenta in ventriculis. Induratio fusca pulmonum, intumescentia lienis. Glomerulonephritis chronica. Amygdalitis apostematosa lateris sinistri.

Sektionsprotokoll:

Schädeldach längsoval, Dura beiderseits gespannt. Die Gefäße treten deutlich hervor. Im Sinus longitudinalis superior flüssiges Blut und Gerinnsel. Innenfläche der Dura von den Pacchionischen Granulationen abgesehen glatt. Die Windungen des Gehirns sind im Frontalteil etwas abgeflacht. Die Gefäße in der weichen Gehirnhaut treten stark hervor. Gehirngewicht 1400 g. Der linke Stirnlappen fühlt sich im Vergleich zum rechten von außen weich an. Beim Einschneiden stößt man auf eine fast hühnereigroße mit Gerinnungsmassen ausgefüllte Höhle. Die Blutmassen sind auch in den linken Seitenventrikel durchgebrochen und von dort offenbar auch in den rechten Seitenventrikel, in den Aquaeductus Sylvii und in die Höhle des 4. Ventrikels gelangt, wo sich überall frische geronnene Blutmassen finden. Bei Verfolgung der A. cerebri media und anterior sieht man in ihren kleinsten Ästen an einigen Stellen Wandausbuchtungen. Im Innern des großen Blutungsherdes im linken Stirnhirn läßt sich ein kleiner Gefäßast mit ausgebuchteter Wand nachweisen, die eingerissen ist und von

der aus offenbar die Blutung erfolgt ist. Im übrigen ist die Zeichnung des Gehirns deutlich und die Konsistenz noch ziemlich fest.

Bei der histologischen Untersuchung finden sich im Gehirn Rundzellenansammlungen um die Gefäße und zwar sowohl in den größeren Ästen als auch in den Lymphscheiden der Kapillaren.

In beiden Fällen fand sich eine ulcerierende Endocarditis an den Herzklappen, die auch klinisch festgestellt worden war. Die Entstehung dieser Aneurysmen ist hier wohl auf die Embolie mit einem infektiösen Thrombus zurückzuführen.

Fall 7: S. 249/28, G. K., Zimmermann, 20 Jahre.

Krankengeschichte:

Am 7. 8. 1928 nachmittags 3 Uhr fiel Patient beim Zimmern aus einer Höhe von 4,5 m herab auf den Fußboden, wurde sofort bewußtlos hier eingeliefert; er hatte mehrmals erbrochen. An der rechten Stirnseite bestand ein subcutanes Hämatom. Das rechte obere und untere Augenlid waren geschwollen. Am 9. 8. 28 wieder bei Bewußtsein. Lähmung des rechten Armes und Beines. 31. 8. 28 Befund der Nervenklinik: Parese der linken unteren Gesichtshälfte und des linken Armes und Beines. Sensibilität erhalten. Reflexe schwach auslösbar.

Da die Parese nicht zurückging und ein subdurales Hämatom angenommen wurde, erfolgte am 22. 9. 28 Trepanation. Die Hirnwindungen waren abgeflacht und verstrichen, fast keine Pulsation des Gehirns, kein subdurales Hämatom. Punktion des Seitenventrikels, Naht der Dura, Naht der Galea, Hautnaht. Nach Besserung am 23. 9. 28 Verschlimmerung, Bewußtlosigkeit. Aufklappen des Lappens, großes supradurales Hämatom. Exitus.

Klinische Diagnose:

Fraktur des Stirnbeines rechts, Parese des linken Armes und Beines.

Pathologisch-anatomische Diagnose:

Fractura baseos et convexitatis cranii cum laesione durae matris regionis lobi frontalis dextri. Dilaceratio substantiae cerebri ibidem. Aneurysma traumaticum arteriae cerebri mediae. Encephalomalacia circumscripta corporis striati dextri et insulae dextrae. Intumescentia hemisphaerii dextri. Status recens post trepanationem. Haematoma extradurale in regione vulneris trepanationis. Ependymitis granularis. Ossificatio durae matris in regione lobi frontalis dextri. Haemorrhagia subconjunctivalis oculi dextri. Haemorrhagiae subendocardiales. Hydrocele sinistra.

An der vorderen Hälfte des Schädels fanden sich ausgedehnte Frakturen und in der Gegend des rechten Scheitelbeines eine frische Trepanationswunde, in die das bei der Operation entfernte, 10 : 8 cm messende Knochenstück des Schädeldaches wieder zurückverlagert war. Die Beschreibung des einzelnen Verlaufes der Frakturen übergehe ich, da sie hier nicht weiter interessieren. Es sei nur erwähnt, daß sich eine Fraktur des Stirnbeins durch die Stirnhöhle am rechten lateralen Rand der Lamina cribrosa in die Fissura orbitalis superior neben dem Prozessus clinoideus anterior fortsetzt, und weiter mündet sie in der hinteren Schädelgrube an der Felsenbeinpyramide in der Gegend des Meatus acusticus internus aus. In diesen Spalt ist die Dura in ihrem ganzen Verlauf eingeklemmt, mit ihr ein Teil der Hirnsubstanz, die sehr weich und gelbbräunlich verfärbt ist. Die hintere Kante der vorderen Schädelgrube ist splitterförmig abgebrochen. Sie hängt nur nach medial hin fest. Die Crista galli erscheint aus der Mittellinie etwas nach links verschoben und die linke Lamina cri-

brosa unter das vordere Schädeldach luxiert. Hirngewicht: 1220 g. Die rechte Großhirnhemisphaere erscheint etwas komprimiert und kleiner als die linke, offenbar die Folge eines frischen extraduralen Hämatoms an der Trepanationsstelle. Die Windungen sind im ganzen abgeplattet, es besteht eine mäßige subpiale Flüssigkeitsansammlung. Auf der Hirnsubstanz in der Mitte der rechten Großhirnhemisphaere sind diffuse subpiale Blutungen vorhanden. Entsprechend den an der Schädelbasis verlaufenden Frakturlinien ist die Hirnsubstanz etwas zerrissen und bräunlich verfärbt.

Auf einem großen Horizontalschnitt unterhalb des Balkens findet sich eine ausgedehntere Erweichung auf der rechten Seite, welche vor allen Dingen die Inselwindungen und die anschließenden Teile bis zur inneren Kapsel betrifft, teilweise auch das Operculum insulae. Hier ist jedoch die Marksubstanz noch etwas fester, die Rinde stark verschmälert und gelblich verfärbt, ebenso die Rindenabschnitte der anstoßenden Stirnwindungen. Im übrigen ist das Stirnhirn selbst gut erhalten, aber stärker geschwollen, hinten 5,5 cm breit gegenüber 4,5 cm der linken Seite. Auch im Schläfenlappen kommt ein kleiner Herd unterhalb der Oberfläche zum Vorschein, in dessen Bereich die Rinde fleckig gelblich gefärbt und teilweise auch stärker gerötet ist, mit Erweiterung der Gefäße. Die Ventrikel sind etwas erweitert, besonders rechts und mit einer trüb grauroten Flüssigkeit gefüllt. Das Ependym ist etwas granuliert und teilweise auch graugelblich verfärbt, besonders im rechten Hinter- und Unterhorn. In der Ventrikelflüssigkeit befinden sich reichlich Fettkörnchenzellen neben reichlich roten Blutkörperchen. An der A. carotis interna dicht am Übergang zur A. cerebri media dextra findet sich eine etwa kirschgroße, mit thrombotischen Massen ausgefüllte sackartige Ausweitung der Gefäßwandung, an deren Oberfläche eine 7 mm lange und 2 mm breite Rupturstelle zu erkennen ist.

An einem ursächlichen Zusammenhang zwischen Trauma und Aneurysma kann hier nicht gezweifelt werden, da die Fracturen des Knochens an der Stelle des Aneurysma die Arterie kreuzen. Unklar ist die Ätiologie im folgenden Fall:

Fall 8: S. 5/32, J. R., Kraftfahrer, 24 Jahre.
Nur Kopfsektion gestattet.

Krankengeschichte:

1928 Motorradunfall, dabei für mehrere Minuten bewußtlos.

Am 25. 12. 1931 plötzlich Schüttelfrost und Schwindel, Kopfschmerzen. Patient fiel um und erbrach. Am 28. 12. Klinikaufnahme. Nackensteifigkeit, Kernig rechts +, Babinski links +. Ab und zu Sensorium frei. Hb. 70 Proz., 18 500 Leuk. Suboccipitalpunktion: Liquor etwas blutig, 228/3 Zellen und Segmentkernige. Schädelaufnahme o. B. Im Urin leichte Eiweißtrübung. Sediment o. B. Temperatur zwischen 37 und 38 rectal. Puls um 80 Schläge pro Minute. Anfangs Besserung des Befindens, Aufhören des Erbrechens. Am 2. 1. 32 Erbrechen, Benommenheit, Atemstörungen. Aderlaß von 450 ccm. Ab mittag 3 Uhr im ganzen etwa 10 Anfälle von tonischen Krämpfen sämtlicher Extremitäten. Opistotonus, Zähneknirschen. Puls gegen Abend frequent, Atmung schlecht. Am 3. 1. 32 um 2 Uhr nachts Exitus.

Klinische Diagnose:

Meningismus, wahrscheinlich auf tuberkulöser Grundlage.

Pathologisch-anatomische Diagnose:

Aneurysma arteriae communicantis anterioris cerebri, recenter ruptum cum perforatione in lobum frontalem sinistrum cerebri et in ventriculum

lateralem sinistrum. Contenta sanguinea ventriculorum cerebri. Haemorrhagiae subpiales amplae et haemorrhagiae subdurales recentes. Arteria cerebri anterior sinistra angusta. Intumescentia cerebri.

Sektionsprotokoll:

Bei Eröffnung der Kopfhöhle liegt die harte Haut dem Gehirn stark gespannt an. Man sieht sofort dunkelblaurote Massen zwischen der Dura und den weichen Häuten. Beim Abschneiden der Dura entleeren sich Gerinnsel insbesondere aus dem Bereich der vorderen Schädelgrube und der hinteren Schädelgrube. Auf der Innenseite der Dura finden sich entsprechend Blutgerinnsel. Der Liquor, der sich in der hinteren Schädelgrube angesammelt hat, ist blutig. Es besteht eine starke Blutüberfüllung der harten Häute, aber es lassen sich keine deutlichen Verletzungen der harten Haut nachweisen. Im Bereich der mittleren Hirnhautarterie und den Sinus der Schädelbasis findet sich flüssiges Blut und etwas Cruor. Hirngewicht: 1600 g. Das Gehirn ist etwas weich, man hat namentlich in der Gegend des rechten Scheitel- und Schläfenbeines das Gefühl einer besonders weichen Stelle. Aus einer kleinen Verletzung neben dem Riechkolben tritt flüssiges Blut aus. Im übrigen finden sich an verschiedenen Stellen des Gehirns Blutungen in die weichen Häute, besonders deutlich um das Chiasma opticum herum, im Kleinhirnbrückenwinkel beiderseits, an der Unterseite des Kleinhirnwurmes und auch an der Fossa Sylvii besonders rechts. Das ganze Gehirn ist blutüberfüllt. Bei der Präparation der Hirngefäße erweist sich nach der Härtung die A. cerebri anterior sinistra als auffällig dünn und zart; rechts ist sie ziemlich weit. In der Gegend der A. communicans anterior findet sich eine etwa kirschkerngroße thrombotische Masse. Sie stellt sich als ein kleines Aneurysma der A. communicans anterior dar. Es lassen sich deutlich die Schichten der Wand von den thrombotischen Massen abgrenzen. Jener kirschkerngroße Thrombus hat sich dann weiter in die Hirnsubstanz eingedrückt, gerade an der Wurzel des Riechkolbens.

Auf einem großen Horizontalschnitt durch das Gehirn sieht man in allen Ventrikeln flüssiges Blut und auch etwas Gerinnsel. Im linken Stirnhirn nahe am Pol findet sich eine walnußgroße Blutung, von der aus sich ein Durchbruch in die Spitze des linken Vorderhornes nachweisen läßt. Von dort aus ist also das Blut in die Ventrikel gelangt.

Histologischer Befund:

A. vertebralis dextra: An den verschiedensten Stellen besteht eine geringe Intimaverdickung. In einem anderen Bezirk finden sich Fettstoffablagerungen in den nach dem Lumen zu gelegenen Teilen der Elastica interna mit spangenförmiger Verkalkung.

Die gleichen Veränderungen sind an der A. cerebri media zu erkennen.

Die A. vertebralis sinistra zeigt keinerlei pathologische Veränderungen.

Von klinischer Seite wurde an eine tuberkulöse Affektion des Zentralnervensystems gedacht. Es fanden sich im Liquor: Zellvermehrung auf 228/3, Lymphozytose, positive Pandy-Raktion. Klinisch Nackensteifigkeit, Opistotonus, Krämpfe, Somnolenz, positiver Babinski und Kernig. Bei der Sektion wurde als Ursache der meningitischen Erscheinungen ein kleines Aneurysma der A. communicans anterior festgestellt, das frisch perforiert war und zu erheblichen Blutungen in die weichen Häute und in die Hirn-

substanz, namentlich in die Gegend des linken Stirnpols, geführt hatte. Entzündliche Veränderungen ließen sich nirgends nachweisen. Welcher Ätiologie das Aneurysma ist, kann nicht gesagt werden. Ob vielleicht das vor drei Jahren erfolgte Trauma zur Entstehung des Aneurysma beigetragen hat, muß dahingestellt bleiben. Auffallend ist hier jedenfalls, daß bei dem 24jährigen Mann an der A. vertebralis dextra und an der A. cerebri media mikroskopisch Wandveränderungen im Sinne der Arterioklerose vorhanden waren, die in diesem Alter etwas Außergewönhliches darstellt, da sie vorwiegend in höheren Lebensaltern aufzutreten pflegt.

Fall 9: S. 156/32, G. R., Kraftwagenführer, 28 Jahre.

Krankengeschichte:

1929 Meningismus, damals in der medizinischen Klinik. Patient brach plötzlich zusammen, erbrach und hatte nachher starke Kopfschmerzen und Nackenschmerzen. Die Nervenklinik dachte an Grippe mit Meningismus. 23. 7. 32 Wiederaufnahme. Es besteht Meningismus, erhöhter Liquordruck und erhöhte Zellzahl. Augenhintergrund o. B. 29. 7. 32 plötzliche Verschlechterung, Kahnbauch mit dauernder Bewußtlosigkeit. Exitus unter Hirndrucksymptomen.

Klinische Diagnose:

Meningitis infolge Tumor cerebri? Hirnabsceß? Nasennebenhöhlenentzündung?

Pathologisch-anatomische Diagnose:

Aneurysmata duo vetera parva obliteratione fibrosa et tertium recenter perforatum arteriae communicantis anterioris. Haemorrhagia diffusa subduralis regionis convexitatis hemisphaerii bilateralis et fossae anterioris dextrae cranii. Encephalomalacia veterior circumscripta lobi recti utriusque cerebri. Oedema pulmonum. Struma colloides diffusa macrofollicularis.

Sektionsprotokoll:

Die Dura ist an der Innenfläche glatt und spiegelnd. Subdural finden sich rechts zwischen Gehirn und Dura Klumpen von Blutgerinnseln und zwar sowohl an der Convexität wie auch im Bereich der Schläfengrube. Auch links zwischen Dura und Gehirn frisches Blut. Bei der Herausnahme des Gehirns erkennt man, daß sich die geronnenen Blutmassen vorwiegend in der rechten Schädelgrube befinden. In der mittleren Schädelgrube keine Blutgerinnsel und vor allem nicht in der hinteren. Der Sinus longitudinalis ist leer, nur in den hinteren Abschnitten finden sich etwas Blutgerinnsel. Hirngewicht: 1500 g. An der Convexität des Gehirns ist außer einer stärkeren Füllung der Gefäße nichts zu erkennen. An der Basis dagegen ist die mediale Fläche besonders des rechten Stirnhirns eigentümlich gelblich verfärbt. Etwas weniger das linke Stirnhirn. Dieses fühlt sich weich an, besonders die mediale Fläche des rechten Stirnhirns, weniger die des linken. Außerdem findet sich zwischen beiden Stirnlappen etwas geronnenes Blut. Bei genauer Präparation sieht man an der A. communicans anterior ein kleines fast erbsengroßes Gerinnsel, das offensichtlich aus einer Gefäßerweiterung herausragt und außerdem noch weiter am Gefäß zwei kleine Knötchen, von denen das größere fast kleinerbsengroß ist. Die Knoten sitzen in der Nachbarschaft des perforierten Aneurysma. Wahrscheinlich handelt es sich um alte, fibrös umgewandelte Aneurysmen. Im übrigen an

den Gefäßen keine Besonderheiten. An der knöchernen Schädelbasis keine Frakturen. Die Nebenhöhlen sind frei von irgendwelchem Inhalt. Von entzündlichen Veränderungen ist nichts zu erkennen.

Histologischer Befund:

Auf Schnitten von der A. vertebralis sinistra, dextra und A. cerebri anterior finden sich stellenweise ganz geringe Intimaverdickungen. Von Mediaveränderungen ist nichts nachweisbar.

Die A. carotis interna dextra zeigt keinerlei Veränderungen.

Da weder für Arteriosklerose, noch Lues oder sonstige Entzündungen ein Anhaltspunkt vorliegt, wird in diesem Fall in Anbetracht des jugendlichen Alters des Patienten die Entstehung des Aneurysma wahrscheinlich auf eine Gefäßwandhypoplasie zurückzuführen sein. Charakteristisch ist außerdem das Vorhandensein zweier weiterer kleiner Aneurysmen, die ebenfalls an der A. communicans anterior lokalisiert, aber schon fibrös umgewandelt sind. Möglicherweise waren die vor drei Jahren klinisch beobachteten meningitischen Erscheinungen mit ihnen in Verbindung zu bringen. Auch die histologische Untersuchung vier anderer Basisarterien ergab außer einer geringen Intimaverdickung keine pathologischen Veränderungen.

Überblicken wir die mitgeteilten neun Fälle, so erscheint besonders auffallend die Richtung, die die Blutung bei den meisten genommen hat, nämlich in das Gehirngewebe hinein. In der Literatur findet man häufig die Angabe, daß Aneurysmen der Basisarterien vorwiegend intrameningeale Haemorrhagien verursachen. So gibt Wichern an, daß bei seinen 22 beobachteten Aneurysmen der Basisgefäße 20 mal Blutungen in die weichen Häute auftraten. Nur in zwei Fällen waren größere Blutungsherde in der Gehirnsubstanz vorhanden. Um so bemerkenswerter ist es, daß unter den neun Fällen aus dem Pathalogischen Institut zu Marburg sieben mal Blutungen nicht nur in die Meningen sondern auch in die Hirnsubstanz und in die Ventrikel erfolgten. Nur in zwei Fällen waren meningeale Blutungen feststellbar, die klinisch eine Meningitis vorgetäuscht hatten. Erfolgt die Haemorrhagie in die Hirnsubstanz selbst, so hängen die klinischen Erscheinungen davon ab, welche Cerebralgegend betroffen ist. Am häufigsten scheint das Stirnhirn befallen zu sein, wie es sich in sechs von den neun Aneurysmafällen zeigte. Im Fall 7 erfolgte die Blutung in Stirn- und Schläfenlappen. Sechs mal war ein Durchbruch der Blutung in die Ventrikel eingetreten. Auch Reinhardt und Berger beschreiben bei ihrem Sektions-

material intracerebrale Blutungen neben meningealen. Wallesch unterscheidet bei den durch Rupturen von Hirnarterienaneurysmen verursachten Blutungen folgende Typen:

1. Intrameningeale Blutungen.
2. Intracerebrale Blutungen mit sekundärem Kammerdurchbruch.
3. Primärer Kammerdurchbruch ohne größere Blutungen im cerebralen Gewebe.
4. Langsame, schubweise auftretende Blutungen, Bildung eines Hämatoms in der Cysterna chiasmatis mit Kompression des hinteren Anteils des III. Ventrikels und anschließendem Hydrocephalus.

Die von Wallesch aufgestellten Typen 3 und 4 kommen bei meinen neun Aneurysmafällen nicht vor. Dagegen, wie ich schon oben angeführt habe, ist der Typ 2 sieben mal vorhanden, Typ 1 nur zwei mal. Zusammenfassend kann man sagen, daß Aneurysmen bei der Ruptur sowohl zu extra- als auch intracerebralen Blutungen führen können.

Während ich von den Aneurysmafällen die mir zugängigen Basisarterien histologisch untersuchte, um die Gefäßwandveränderungen festzustellen und Rückschlüsse auf die Ätiologie der Aneurysmen ziehen zu können, wandte ich im weiteren Verlaufe der Untersuchungen meine besondere Aufmerksamkeit der A. communicans anterior zu, da an diesem Gefäß Aneurysmen und Rupturen besonders häufig vorkommen. Es wurde daher am laufenden Sektionsmaterial die A. communicans anterior mit ihren Einmündungsstellen in die beiden Aa. cerebri anteriores vorsichtig herauspräpariert, fixiert und in Serienschnitten untersucht. Ich schloß von vornherein alle die Fälle aus, bei denen irgendwelche entzündliche Veränderungen am Gehirn und den Hirnhäuten vorlagen und verwandte nur makroskopisch normal aussehende Gehirne. Die Einbettung erfolgte in Gelatine, die Schnitte wurden mit Hämatoxylin-Eosin und Sudan III gefärbt. Da Gelatine in Alkohol schrumpft, wurde die Hämatoxylin-Eosin-Färbemethode insofern umgeändert, als die Schnitte nach Passieren des Eosins in Wasser aufgefangen und mit Glycerin-Gelatine eingedeckt wurden. Auf diese Weise untersuchte ich 25 Fälle an insgesamt 620 Schnitten und zwar vom 6. bis zum 73. Lebensjahr unter besonderer Bevorzugung des jugendlichen Alters. Die Untersuchungen führten zu bemerkenswerten Ergebnissen.

Schon makroskopisch konnte ich, wie B u s s e in seiner Arbeit bereits hervorhob, verschiedene Verlaufsarten der A. communicans anterior feststellen. Sie sollen in folgenden Skizzen wiedergegeben werden:

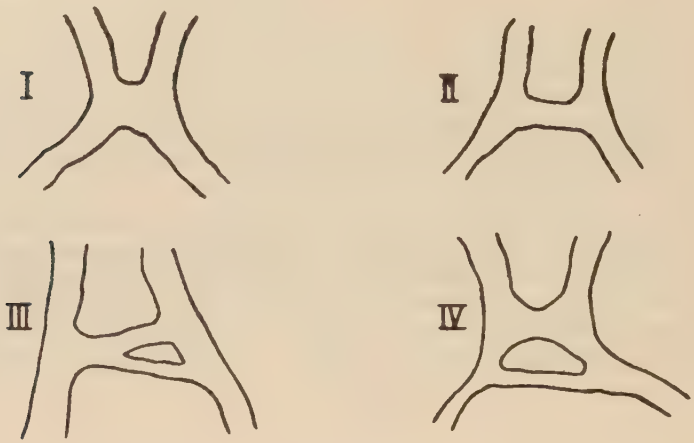

Typ I und II stellen die A. communicans anterior als ein in Länge und Breite variierendes, die beiden Aa. cerebri anteriores verbindendes Gefäß dar. Als III. Typ greife ich die Fälle heraus, bei denen die A. communicans anterior zur Hälfte gedoppelt ist. Typ IV stellt eine doppelte A. communicans anterior dar mit einem kurzen, relativ breiten und einem längeren, schmäleren Gefäß, daß nach dem Chiasma opticum zu gelegen ist.

Bei der histologischen Untersuchung der 25 Fälle zeigte es sich, daß acht mal Abweichungen vom normalen Aufbau der Gefäßwand vorkamen, die ich im folgenden wiedergeben werde.

In der A. communicans und in den beiden Aa. cerebri anteriores und zwar sowohl an den Teilungsstellen als auch an den astlosen Partien fanden sich Stellen, an denen die Media vollständig fehlte. Diese Mediadefekte waren innerhalb der Serie auf eine kurze Strecke zu verfolgen. An diesen Stellen zeigte die Intima in den meisten Fällen eine erhebliche Verdickung. Die Elastica interna war in ganz feine Lamellen aufgepalten. Der Defekt selbst war vollständig von adventitiellem Gewebe ausgefüllt, so daß also die Adventitia in diesen Bezirken um die Breite der fehlenden Media verdickt war. Die Umgebung dieser Defekte zeigte keinerlei pathologische Veränderungen. Nirgends ließen sich Spuren abgelaufener Entzündungen nachweisen.

Um mir einen Überblick über das Verhalten der Mediadefekte zu verschaffen, fertigte ich von einzelnen Serien Zeichnungen an, von denen ich eine der Arbeit beifügen werde. An Hand dieser Zeichnungen konnte ich feststellen, daß die Defekte mit einer allmählichen Verschmälerung der Muskulatur beginnen. Die Mediaschicht wird immer schmäler, die Fasern dünner bis schließlich von Muskulatur nichts mehr zu sehen ist. Es resultiert ein vollständiger Defekt der Media. Dieser wird in der Regel einige Schnitte weiter etwas breiter, bis er seine größte Ausdehnung erreicht hat; dann verschmälert er sich wieder, und es treten allmählich Muskelzellen auf, die unter zunehmender Vermehrung einzelne Muskelgruppen bilden, bis wieder eine zusammenhängende Schicht Muskulatur vorhanden ist. Diese verbreitert sich allmählich, bis die normale Dicke der Media erreicht ist. Die Intimaverdickung setzt erst mit der vollständigen Ausbildung des Mediadefektes ein; nur in zwei Fällen fehlte sie gänzlich. Die Intima ist um $^1/_3$ oder um das Doppelte verdickt. Die Elastica interna läuft als ein schmales Band über den Defekt hinweg; in den meisten Fällen aber ist sie in zahlreiche, ganz feine Lamellen aufgespalten. Der Defekt selbst ist von Adventitiagewebe ausgefüllt, sodaß also diese, wie schon oben erwähnt, um die Breite der fehlenden Media verdickt ist.

Die auf Seite 19 folgende Zeichnung stammt von der A. communicans anterior einer 29jährigen Frau, die an schwerer Lungen-Kehlkopf- und Darmtuberkulose ad exitum kam. Am Gehirn fanden sich kleiner Veränderungen. Die Basisgefäße waren zart und makroskopisch normal. Die Abbildungen sind von Schnitten einer Serie gewonnen, von denen jeder fünfte gezeichnet wurde.

Im Schnitt 1 ist das linke Gefäßlumen die A. cerebri anterior; das rechte größere Gefäß stellt in seinem linken Teil die A. communicans anterior, im rechten Teil die 2. A. cerebri anterior dar. Von Schnitt 2 an ist ein großes Gefäß vorhanden, dessen mittelster Teil die A. communicans anterior ist, dessen linker und rechter äußerer Teil je eine A. cerebri anterior darstellen. Im Schnitt 4b beginnt sich rechts die A. cerebri anterior abzutrennen.

Im Schnitt 1 erkennt man bei a, daß die Muskulatur auf eine kurze Strecke vollständig fehlt. Hier findet sich gleichzeitig eine Intimaverdickung und Elasticaauffaserung. Dieser Defekt liegt in der A. cerebri anterior und ist bis zum Schnitt 3 zu verfolgen. Bei Nr. 4a treten einzelne Muskelfasern auf, bei 4b zeigt die Gefäßwand wieder ihre normale Struktur.

Bei b ist ein Mediadefekt, der am Übergang der A. communicans anterior zur A. cerebri anterior liegt. Auch hier besteht gleichzeitig eine Intimaverdickung und Elasticaauffaserung. Im Schnitt 3 treten einzelne Gruppen von Muskelbündeln auf. Bei Nr. 4a ist

eine durchgehende Gefäßmuskulatur zu erkennen, die aber an dieser Stelle noch schmal ist; erst bei 4b ist der Defekt vollständig verschwunden und die normale Breite der Media vorhanden.

Gegenüber vom Defekt b liegt bei c ebenfalls am Übergang der A. communicans anterior zur A. cerebri anterior ein Defekt. Er beginnt im Schnitt 1 mit einer Verschmälerung der Muskulatur und verhält sich im übrigen wie der Mediadefekt b und hört im Schnitt 4b auf.

Die Mediadefekte d und f verhalten sich analog den vorher beschriebenen. Man erkennt sie von Schnitt 2 bis 7. Sie liegen am Übergang der A. communicans anterior zur A. cerebri anterior.

Der Defekt e liegt in der A. cerebri anterior. Er ist von Schnitt 2 bis 4a vorhanden.

Im Schnitt 3 ist bei g in der A. cerebri anterior ein Mediadefekt zu erkennen. Er ist sechs Schnitte weiter bei Nr. 4a erheblich schmäler geworden und hört im Schnitt 4b auf.

Ähnlich wie hier verhalten sich die Defekte bei den übrigen Fällen. Sie ließen sich in sechs von 25 Fällen nachweisen und zwar bestanden insgesamt 19 Mediadefekte, von denen 10 an Teilungsstellen, sechs in den Aa. cerebri anteriores und drei in der A. communicans anterior lokalisiert waren. Bei zwei weiteren Fällen war an zwei Stellen die Muskulatur erheblich verschmälert. Die eine Verschmälerung fand fich in der A. communicans anterior, die andere in einer A. cerebri anterior. Was die Größe der Defekte anbetrifft, so schwanken diese, an der breitesten Stelle gemessen, zwischen 0,1 bis 0,6 mm. V o n c k e n gibt als Durchschnittsgröße 1 mm an. Unter meinen acht Fällen finden sich vier Männer und vier Frauen. Eine Bevorzugung eines Geschlechtes ergibt sich daraus nicht. Das Lebensalter der Fälle ist folgendes: 18, 21, 21, 23, 24, 29, 31 und 53 Jahre.

Die ersten systematischen Untersuchungen über Wandschwächen führte F o r b u s aus. Er fand bei 31 normalen Gehirnen 25 mal Mediadefekte an den Teilungsstellen der Basisgefäße. V o n c k e n veröffentlicht einen Fall von einem Aneurysma dissecans an den Hirnbasisgefäßen, bei deren histologischer Untersuchung er ebenfalls Muskularisdefekte an Teilungsstellen nachweisen konnte. Anschließend untersuchte er von 15 Gehirnen eine Anzahl Basalarterien, bei denen er in 65 Prozent, auch wieder an Teilungsstellen, Mediadefekte feststellte. Von diesen 15 Fällen lag das Alter 11 mal unterhalb des 35. Lebensjahres. F o r b u s fand sogar bei Kindern Mediadefekte.

Zur Kompensation dieser geschwächten Stellen reagiert der Organismus mit einer Intimaverdickung. Auch die Elastica interna

Medialücken in den verschiedenen Stufen von Serienschnitten durch die Arteria communicans anterior und die beiden Arteriae cerebri anteriores einer 29jährigen Frau [L. N. 276/36] (Media = gestrichelt, Adventitia = schraffiert. Weitere Erklärung im Text Seite 17 bis 18.)

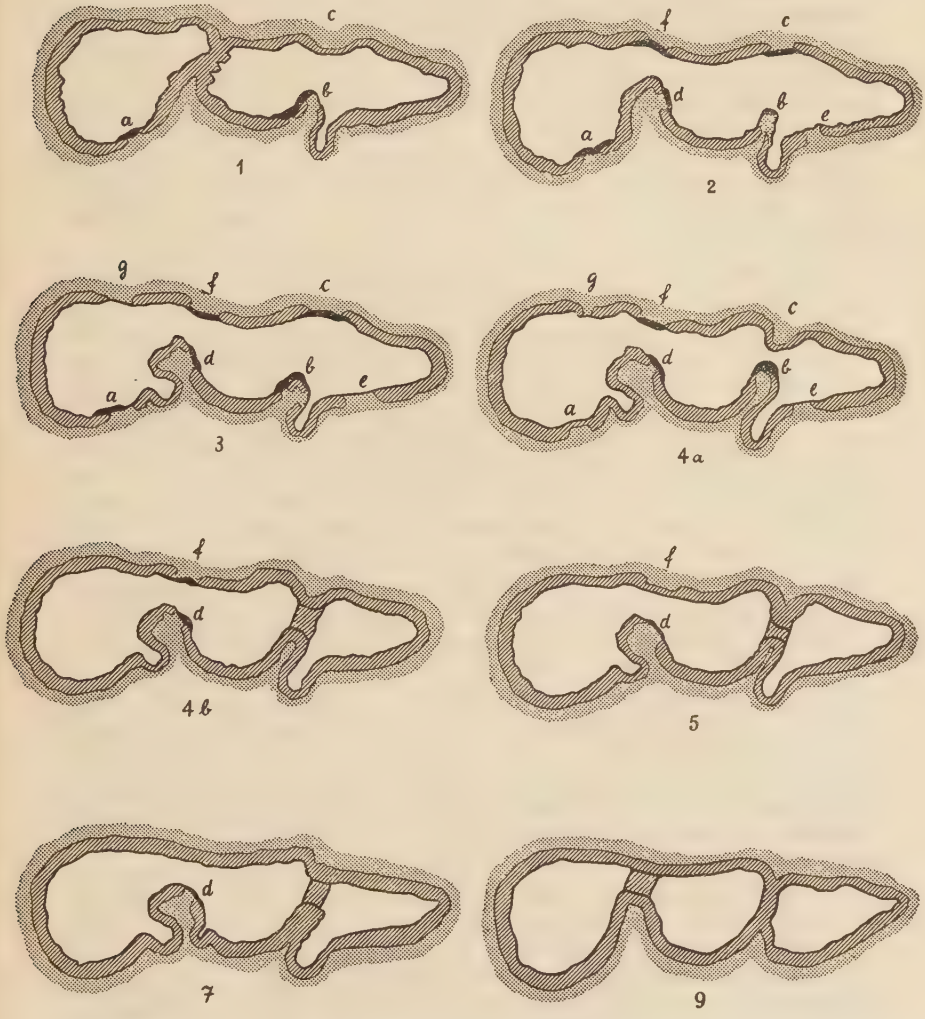

Uebersichtsschema zur Lage der oben abgebildeten Schnitte.

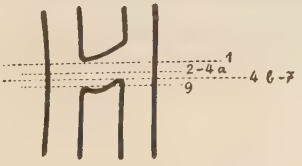

verbreitert sich und zieht als breites Band über den Defekt hinweg, oder sie ist in eine Anzahl Lamellen aufgeteilt. Wenn auch ein derartiger Ausgleich erfolgt, so steht doch außer Zweifel, daß die Wandschwächen einen Locus minoris resistentiae bilden, der bei plötzlich erhöhtem Blutdruck zur Ausbuchtung der Gefäßwand Veranlassung geben kann. Die Aneurysmen, die auf dieser Grundlage entstehen, sollen nach der Literatur 10 Prozent betragen und besonders bei Jugendlichen gefunden werden. Auch dieser Zusammenhang ist erklärlich, sind doch Jugendliche zwischen dem 20. und 30. Lebensjahre infolge Ausübung des Berufes, besonders dann, wenn sie schwere körperliche Arbeit zu leisten haben, Blutdruckschwankungen in erhöhtem Maße ausgesetzt. Es wird sich um so eher ein Aneurysma bilden, je größer die Anzahl der Wandschwächen ist.

Es erheben sich nun die Fragen, wie sind diese Mediadefekte entstanden und welche Bedeutung haben sie? Sind es Residuen abgelaufener Entzündungen oder handelt es sich um Anomalien im Aufbau der Gefäßwand? Entzündliche Veränderungen waren nirgends zu erkennen; keine Zellinfiltrate in Intima, Elastica, auch nicht in der Adventitia. Allerdings wies V e r s é in seiner Arbeit über Periarteriitis nodosa und Arteriitis syphilitica cerebralis darauf hin, daß Zellinfiltrate im Laufe von Jahren mehr oder weniger verschwinden können. Aber auch Narbengewebe, besonders in der Elastica interna, ließ sich nicht nachweisen. Außer einer Verdickung der Intima weiter keine pathologischen Veränderungen. Es ist demnach anzunehmen, daß diese Mediadefekte kongenitale Anomalien, sogenannte Hypoplasien, der Gefäßwand darstellen. Hieraus lassen sich auch die bei Kindern gefundenen Mediadefekte erklären. Weshalb Wandschwächen nicht in den mittleren und höheren Lebensjahren gefunden werden, führt B i n s w a n g e r auf die sie verdeckende Arteriosklerose zurück, die wahrscheinlich eine gewisse Disposition zu unterentwickelten Wandstellen hat und sich an diesen Bezirken zuerst lokalisiert. Ich konnte bei einem 53jährigen Manne Mediadefekte feststellen, allerdings waren weder makroskopisch noch histologisch atheromatöse Veränderungen zu sehen. Andererseits ist es denkbar, daß durch das dauernde Vorbeiströmen des Blutes an den Gefäßwänden ein gewisser chronischer Reiz ausgeübt wird, der sich besonders auf die unterentwickelten Wandstellen auswirkt, sodaß sich hier allmählich im Laufe des Lebens Muskelfasern neu bilden und schließlich ein normaler Aufbau und eine normale Dicke der Muskularis resultiert und deshalb Wandschwächen in den mittleren Lebensjahren nicht mehr gefunden werden. Eine derartige Neubildung von Muskelfasern konnte V e r s é nach abgelaufener Aortitis und Endarteriitis syphilitica nachweisen. Die Neubildung von Muskelfasern wird um so eher erfolgen, je größer die Be-

anspruchung des Gefäßes ist. Und dies erklärt wiederum das gehäufte Vorkommen von Mediadefekten an der A. communicans anterior, die als ein die beiden Aa. cerebri anteriores verbindendes Gefäß nicht die Bedeutung hat wie andere Gefäße gleichen Kalibers. Sie stellt ein Ausgleichsventil dar, das normalerweise wohl wenig in Anspruch genommen wird und erst dann volle Bedeutung gewinnt, wenn eine der beiden Aa. cerebri anteriores verengt oder verschlossen ist. Die Strömung des Blutes wird nicht dauernd in gleicher Stärke und gleicher Weise erfolgen wie in anderen Gefäßen, sodaß sich an der A. communicans anterior infolge des geringeren chronischen Reizes Anlagefehler nicht so schnell ausgleichen werden wie an anderen Gefäßen. Um diese Theorie noch weiter belegen zu können, müßten Serienuntersuchungen ebenfalls an der A. communicans posterior ausgeführt werden, die ein Ausgleichsventil zwischen dem Carotis- und dem Vertebralissystem darstellt.

Wieweit Gefäßwandschwächen zu entzündlichen Prozessen neigen, muß dahingestellt bleiben.

Untersuchungen über gleichzeitiges Bestehen von Mediadefekten der Hirnbasisgefäße und solchen anderer Gefäßgebiete wurden von Forbus ausgeführt. Er fand an Herz- und Mesenterialgefäßen Muskeldefekte kongenitalen Ursprungs bei gleichzeitig vorhandenen Defekten an den Hirnbasisgefäßen, also ein partielles Zurückbleiben der Entwicklung im ganzen Gefäßsystem.

Zusammenfassend kann gesagt werden, daß an der A. communicans anterior und an den Aa. cerebri anteriores, sowie deren Teilungsstellen kongenitale Wandschwächen vorkommen, die sich teils in Verschmälerung teils in völligem Fehlen der Media äußern. Die Medialücken sind von Adventitiagewebe ausgefüllt und führen zu kompensatorischen Intima- und Elasticaverdickungen. Sie können zur Aneurysmabildung Veranlassung geben, besonders dann, wenn gleichzeitig Blutdruckschwankungen bestehen, wie sie bei Jugendlichen häufig auftreten.

Zum Schluß erlaube ich mir, Herrn Professor Dr. Versé für Überlassung des Themas, der Sektionsprotokolle und des Sektionsmaterials, sowie für die wertvollen Anregungen zu dieser Arbeit meinen ergebensten Dank auszusprechen.

Literatur.

Aschoff: Lehrbuch der speziellen Pathologie. 1932.

Benda: Das Arterienaneurysma. Erg. Path. 1902, S. 176.

Berger: Über Aneurysmen der Hirnarterien. Virch. Arch., Bd. 245, 1923.

Binswanger: Ein weiterer Beitrag zur pathologischen Anatomie der Hirnarterien. Zbl. Path., Bd. 29, 1918.

Busse: Aneurysmen und Bildungsfehler der A. com. ant. Virch. Arch., Bd. 229, 1921.

Eppinger: Zit. nach Kerppola.

Forbus: Über den Ursprung gewisser Aneurysmen der basalen Hirnarterien. Zbl. Path., Bd. 44, 1928/29.

Gerhardt: Die Krankheiten der Hirnarterien. Berl. klin. Wschr. Nr. 18 u. 19, 1887.

Hackel: Über den Bau und die Altersveränderungen der Gehirnarterien. Virch. Arch., Bd. 226, 1927.

Hedinger: Die Bedeutung des indirekten Traumas für die Entstehung der Aneurysmen der basalen Hirnarterien. Corr.-Blatt f. Schweizer Ärzte Nr. 42, 1917.

Hey: Zit. nach Berger.

v. Hofmann: Über Aneurysmen der Basalarterien. Wien. klin. Wschr. Nr. 44—47, 1894.

Kaefer: Zit. nach Berger.

Kaiserling: Über ein ungewöhnliches Aneurysma kortikaler Hirnarterien. Verh. d. dtsch. path. Gesellsch. 16. Tagung, Marburg 1913.

Kerppola: Zur Kenntnis der Aneurysmen an den Basalarterien des Gehirns. Arb. path. Inst. Helsingfors. Neue Folge, Bd. II, 1919.

Köster: Über die Entstehung der spontanen Aneurysmen und die chronische Mesarteriitis. Berl. klin. Wschr., Bd. 23, 1875.

Krause: Über Arachnoidalblutungen. Münch. med. Wschr. 1935, S. 236.

Krey: Zit. nach Kerppola.

Krohn: Zur Klinik und Pathogenese der subarachnoidalen Blutungen. Dtsch. med. Wschr. 1934, S. 314.

Langbein: Kasuistischer Beitrag zur Diagnose perforierender Aneurysmen der Hirnarterien. Münch.med. Wschr. 1913, S. 22.

Lebert: Über Aneurysmen der Hirnarterien. Berl. klin. Wschr. 1866.

Löwenhardt: Zit. nach Voncken.

Nonne und Luce: Zit. nach Voncken.

Ohm: Einiges über die diagnostische Bedeutung des Blutgehaltes und der Lymphozytose im Liquor cerebrospinalis (zugleich ein Beitrag zur Kasuistik der basalen Hirnaneurysmen). Dtsch. med. Wschr. 1906, S. 1694.

Oppe: Zit.nach v. Hofmann.

Orth: Über einen Fall von rupturiertem Aneurysma einer Hirnarterie durch Trauma. Münch. med. Wschr. 1913, S. 1038.

—: Unfälle und Aneurysmen. Sitzungsber. der preuß. Akad. Wissensch. XLV, 1921.

Pawlowski: Über Blutungen aus Aneurysmen der basalen Hirnarterien (mit besonderer Berücksichtigung der Frage der Ätiologie). Ärztl. Sachverständigenztg. 1929, Nr. 5.

Reinhardt: Über Hirnarterienaneurysmen und ihre Folgen. Mitt. Grenzgeb. Md., Bd. 26, 1913.

Reuterwall: Über bindegewebig geheilte Risse der Elastica interna der A. basilaris. Zbl. Path., Bd. 34, 1924.
Roth: Beitrag zur Kasuistik der Aneurysmen der Gehirnarterien. Inaug.-Diss. Basel 1910.
Saathoff: Zit. nach Pawlowski.
Simmonds: Über Hirnblutung bei verruköser Endocarditis. Dtsch. med. Wschr. 1901, S. 353.
Stoerk und Epstein: Über arterielle Gefäßveränderungen bei Grippe. Frkf. Ztschr. Path. 23, 1920.
Thoma: Untersuchungen über Aneurysmen. Virch. Arch., Bd. 230, S. 236.
Thorel: Pathologie der Kreislauforgane des Menschen. Erg. Path. 1915, S. 246.
Tuthill: Cerebral Aneurysm. Zbl. Path. LX, 1934.
Unger: Beiträge zur Lehre von den Aneurysmen. Beitr. path. Anat., Bd. 51, 1911.
Versé: Periarteriitis nodosa und Arteriitis syphilitica cerebralis. Beitr. path. Anat., Bd. XL, 1907.
Volante: Pathologisch-anatomischer Beitrag zum Studium der Aneurysmen der Hirnarterien. Zbl. Path., Bd. LXII, 1935.
Voncken: Über histologische Eigenarten der basalen Hirnarterien. Frkf. Ztschr. Path., Bd. 42, 1931.
Wallesch: Die Verlaufstypen der Rupturaneurysmen am Hirngrunde. Virch. Arch., Bd. 251, 1924.
Wichern: Zur Diagnose perforierender Aneurysmen der Hirnarterien. Münch. med. Wschr. 1911, S. 2724.
—: Klinische Beiträge zur Kenntnis der Hirnaneurysmen. Dtsch. Ztschr. f. Nervenheilkunde, Bd. 44, 1912.

Lebenslauf.

Am 11. März 1911 wurde ich als Tochter des Eisenbahnassistenten Paul Grasnick und seiner Ehefrau Margarete geb. Berger in Bentschen (ehem. Provinz Posen) geboren. Ich bin evangelischer Konfession. Als mein Vater im November 1911 starb, zog meine Mutter nach Posen. Dort kam ich Ostern 1917 in die Vorschule des Lyzeums. Nach Abtretung der Provinz Posen an Polen siedelten wir nach Erfurt über. Dort besuchte ich das Lyzeum bis zur Quarta. Dann erfolgte Übergang auf die Untertertia der Studienanstalt (realgymnasialer Lehrplan). Ostern 1930 bestand ich die Reifeprüfung. Ich begann sogleich das Studium der Medizin in Freiburg (Breisgau), wo ich ein Semester blieb. Vom 2. bis zum 6. Semester studierte ich in Jena, wo ich Ende des Sommerhalbjahres 1932 die medizinische Vorprüfung ablegte. Im 7. Semester studierte ich in Innsbruck, im 8. bis 11. Semester in Marburg und bestand hier am 18. Dezember 1935 das medizinische Staatsexamen mit „gut".

Mein praktisches Jahr begann ich am 20. Dezember 1935 im Pathologisch-anatomischen Institut der Universität Marburg, wo ich bis zum 31. Juli 1936 tätig war. Vom 15. August 1936 bin ich in der Universitäts-Kinderklinik in Marburg als Praktikantin bis zum Ende des praktischen Jahres beschäftigt.

Meine akademischen Lehrer waren:

In Freiburg die Herren Böker, Henkel, Mie, Oltmanns, Schüle, Speemann, Staudinger.

In Jena die Herren Berblinger, Boshamer, Gräper, Guleke, Heilmeyer, Henkel, Herold, Kiesewalter, Maurer †, Noll, Plate, Renner, Schneider, Schulz, Sieverts, v. Skramlik, Sturm, Veil und Wien.

In Innsbruck die Herren Breitner, Lang. Steyrer, Zacherl.

In Marburg die Herren Baur †, Boeminghaus, Brock, Eimer, Enke, Freudenberg, Grüter, Hildebrand, Jahrmärker, Kehrer, Kestermann, Klapp, Klewitz, Kretschmer, Loebell, Mauz, Nauck, Neumann, Pfannenstiel, Rix, Ruete, Schrader, Schwenkenbecher, Uffenorde und Versé.